

الريتينوبلاستوم هو سرطانات يصيب شبكية العين وغالبا ما يتم تشخيصه قبل بلوغ سن الخامسة عن العمر وبعد من الأمراض النادرة. في فرنسا، يصيب طفلا من كل (15000 إلى 20000) طفل كل عام، لكن مع التطور السريع في تشخيص المرضى وطرق معالجتهم جعلته من نسبة النجاح أكثر من 90%.

هناك نوعان من الريتينوبلاستوم، نوع وراثي ويشمل 50% من الحالات ونوع غير وراثي ويشمل أقل من نصف الحالات. في النوع الوراثي ينتشر السرطان في العينين معا، أما في النوع الغير وراثي منه يصيب فقط عينا واحدة.

عندما يصيب السرطان طفلا في العائلة مع خلو الأبوين منه يكون هناك احتمال لإصابة طفل آخر في العائلة، أما إذا كان أحد الأبوين مصابا فان نسبة وجود طفل ترتفع مصاب ترتفع كثيرا. وقد أثبتت الأبحاث ان السطح المصاب عندما يكبر وينجب اولادا يكون هناك احتمال توريقه لاطفاله، أما الأسباب الوراثية فتكمن في إصابة الجين (gene) المسمى ريب (RB) في داخل الخلية.

لذلك يفحص الجين ريب لدى الأطفال المصابين، فهدف الفحص هو توجيه العلاج ومراقبة الطفل ^{بعد} تجرى العلاج وحتى مراقبة اخوته وأقربائه.

أعراض المرض:

الحقبة البيضاء (Leukocoria):

وتتلفظ بظهور لون أبيض وسط حدقة العين عندما يواجه إليها أي اشعاع ضوئي، وأحيانا يعبر عنه الناس باسم (عين القط) حيث يشبه عين القط في الظلام عندما يواجه إليها الضوء. وهذا يسمى بالحقبة البيضاء.

المول (Strabisme):

إذا كان دائما في العين أو العينين معا "فقد على إصابة المنطقة الوسطى حيث تمنع تثبيت العين. هذه العوارض يجب ان ترتب عن الاخلال الأهل وسوء علاحته احدى العلاجات يجب عرض الطفل على أخصائي العيون في الحال

التشخيص:

يتم تشخيص المرض على فحص على عمق العين، تحت بنج عام، محدود من خلاله عدد الأورام وحجمها ومدى انتشارها داخل السائل الزجاجي (Vitre).

ويتم أيضا إجراء بعض الفحوصات التكميلية مثل المسح (Scanner) والتصوير المخاطبي (IRM) والتصوير الصوتي (Echographie) للتأكد من عدم انتشار الورم خارج العين وإصابة العظم والجهاز العصبي.

هدف العلاج هو شفاء الفشل مع الحفاظ الكفاية بقدر المستطاع على عينه وبجهد اطراف العلاج فتعدد حسب نوع الورم حجمه ومدى انتشاره .

أ- فوئلا هناك علاجات الأورام الأغميطة (equateur de l'oeil) ويشمل العلاج بالتبريد (Cryotherapy) ويستفخدم لعلاج الأورام الصغيرة التي لا يتعدى حجمها 3 سم، ويقوم على تدمير الأورام بخصي درجة حرارتها إلى (-60°C) إلى (-80°C) ويحتاج إلى عدة جلسات. والعلاج بالأشعة أو (Curitherapie) الذي يشتمل بالقضاء على الأورام التي لا يتعدى حجمها 15 سم والأورام التي تصيب زجاجي العين (Vitre) والأشعة

المستقدمة تقضي على الخلايا السرطانية دون اصابة الخلايا السليمة. خلال العلاج يوضع المراد المشع (Iode) الراديواكسي (Radioactif) على سطح العين مسبب هذه العملية ارتفاع في الجفأ (paupières) والطلبية (Conjontive) ولكن لا يلبث ان يعود إلى حالته الطبيعية بعد العلاج. العلاجات التي ذكرناها تتم تحت بنوع عام

ب- اما علاجات الأورام الخلفية (equateur de l'oeil) فهي :
العلاج الكيميائي الحراري (Thermochimiotherapie) وهو العلاج الأحدث استخدماً لتعقيم الأورام التي لا يتعدى حجمها 2 سم ويقوم على العلاج الكيميائي وتسخين الورم بواسطة اشعة لينزر (Laser). خلال الحلا العلاج تحقق عادة ال (Carboplatine) تحت تحدير عام ويوجه اشعة لينزر إلى الورم لجعل العلاج الكيميائي أكثر فعالية. يحتاج إلى ثلاث اربع جلسات. تسرع هذه التقنية بشفاء 70% من الحالات. التفتير بالضوء (photocoagulation): علاج الأورام الصغيرة الحجم 2 سم ويقوم على توجيه ضوء قوي إلى الورم وحرقة تحت بنوع عام. هذا العلاج ليس

محتاج إلى ثلاثة جلسات. العلاج بالأشعة (Radiotherapie): يستخدم في حال عدم نجاح العلاجات السابقة لعدم هذا العلاج 5 اسابيع يتلقف فيها المطاب كل يوم اشعة لمدة بضع دقائق بهدف تخميط الخلايا السرطانية. العلاج غير مؤلم ولكن قد يحدث اضطراب جانبية مثل ظهور أورام ثانوية. هذا التقنية من عوارض

العلاج الكيميائي (Chimiotherapie): هي لا تستخدم كثيرا. وهو ضروري في بعض الحالات والمواد الكيميائية المستخدمة في هذا العلاج تعطى بكميات قليلة لأنها قد تسبب شتوصات في الخلايا

و يمكن ان تولد اورام جديدة عند المطاها بكميات كبيرة .

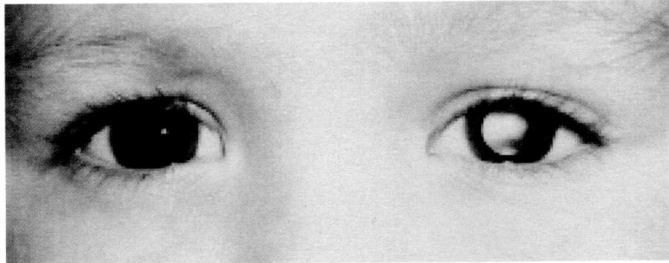
ج- اما العلاج المرحلي فيتم اللجوء اليه عندما تكون الاصابة كبيرة جدا وتكون اجسام الاورام كبيرة ويقوم العلاج الجراحي على استئصال الورم ايا العين كليا .

تجرى العملية تحت بنج عام وتدرم سعاية واحدة . بعد استئصال العين المطابة يقوم الاخصائي بوضع عين اصطناعية وذلك للأصناف الخيلية . بعد الجراحة ، يُعتمد العلاج الكيميائي او العلاج بالاشعة عند اكتشاف انتشار الورم إلى الأعضاء الأخرى

المراقبة بعد العلاج :

ترتبط المراقبة بمر الطفل وبنوع الريمينوبلاتوم ويستمر فحص الطفل كل شهر وذلك في السنة التي تلي فترة العلاج ثم بعد ذلك تتم المراقبة على فترات متباعدة كل عدة اشهر حتى يكبر ويصبح بالغاً لان تكرر نمو الورم بعد العلاج قد يحصل في حالات كثيرة او قد يظهر في العين الأخرى بعد عدة سنوات من غيوره في العين الأخرى لذلك يجب الالتزام والتفقد بالمواعيد الدورية للتأكد من خلو الطفل تماما من السرطان كما يجب فحص الحوتة بشكل دوري .

الحدة البيضاء (Leucocorie)



تشريح العين:

